STANFORD UNIVERSITY
MAR
8
1938
LIBRARY

Aus dem Pathologischen Institut der Universität Heidelberg
Vorstand: Prof. Dr. A. Schmincke.

Lane Medical Library

Die Milzsyphilis mit einem eigenen Fall von Splenitis gummosa.

Inaugural-Dissertation
zur Erlangung der Doktorwürde

einer Hohen Medizinischen Fakultät
der
Ruprecht-Karls-Universität Heidelberg

vorgelegt von

Willy Beck.

Druck der Limburger Vereinsdruckerei G. m. b. H. in Limburg a. d. Lahn.

Aus dem Pathologischen Institut der Universität Heidelberg
Vorstand: Prof. Dr. A. Schmincke.

Die Milzsyphilis mit einem eigenen Fall von Splenitis gummosa.

Inaugural-Dissertation
zur Erlangung der Doktorwürde
einer Hohen Medizinischen Fakultät
der
Ruprecht-Karls-Universität Heidelberg
vorgelegt von

Willy Beck.

Druck der Limburger Vereinsdruckerei G. m. b. H. in Limburg a. d. Lahn.

Gedruckt mit Genehmigung der medizin. Fakultät
der Universität Heidelberg.

*

Der Referent: Prof. Dr. Schmincke

Der Dekan: Prof. Dr. H. Runge.

1937

Die pathologische Anatomie der Syphilis zeigt sowohl bei der angeborenen wie erworbenen Form in der Mehrzahl der Körperorgane ein charakteristisches Gesicht. Das geht für gewisse Formen der Erkrankungen so weit, daß eine Diagnose der Veränderung nach der Seite der Lues auf den ersten Blick hin möglich ist. Ich führe hierfür nur die syphilitische Lappenleber bei der kongenitalen Form, sowie die schwielige und gummöse Orchitis an. Auch ist eigenartig, daß sowohl bei der angeborenen wie erworbenen Syphilis gewisse Organe häufiger als andere erkranken. Wenn man eine Ordnung der einzelnen Körperorgane nach der Häufigkeit der Erkrankung ungefähr vornehmen will, so läßt sich sagen, daß von den drüsigen Organen vor allem die Leber Sitz der syphilitischen Erkrankungsprozesse ist, von dem Gefäßsystem vor allem die Hauptschlagader, dann das Skelettsystem; das gilt sowohl für die erworbene wie die angeborene Syphilis. Einige Organe werden seltener befallen. Hierzu gehört auch die Milz. Zwar ist für die kongenitale Milz die Milzvergrößerung typisch und charakteristisch und in keinem Falle wohl zu vermissen. Veränderungen bei der erworbenen Lues sind jedoch recht seltene Vorkommnisse.

Ein Fall von Milzgummen kam kürzlich im Pathologischen Institut Heidelberg zur Sektion. Er soll wegen seiner Seltenheit weiter unten ausführlicher beschrieben werden. Von ihm ausgehend habe ich das, was über die Milzsyphilis in der Literatur an Beobachtungen niedergelegt und bekannt ist, zusammengestellt und schicke das dem eigenen Falle voraus. —

Bei den syphilitischen Erkrankungen der Milz ergeben sich 2 Gruppen:

1. Milzveränderungen bei der angeborenen Syphilis und

2. solche bei der erworbenen Syphilis.

Schon frühzeitig wurden auf dem Sektionstisch Milzverände-

rungen bei angeborener Syphilis festgestellt, über deren Häufigkeit und Art die Statistik verschiedener Autoren Aufschluß gibt. Eine fast „ausnahmslose“ Milzbeteiligung hat Birch-Hirschfeld in seinem Material festgestellt. In 142 Fällen hat er 124-mal eine Milzschwellung gefunden, was einem Prozentsatz von 97,6 Prozent gleichkommt. Verschiedene andere Autoren geben geringere Zahlenwerte an, Müller will nur in der Hälfte seiner Fälle eine Milzbeteiligung gefunden haben. Haslund nur wenig mehr als ein Drittel; 58 mal bei 154 Fällen angeborener Syphilis war die Milz in den von ihm zusammengestellten Fällen erkrankt.

In Castens großer Statistik ist die Milz an vierter Stelle. Vor ihr steht bei 791 Fällen an erster Stelle die Leber mit einer Beteiligung von 587 Schwellungen; an zweiter Stelle 486 mal Knochenveränderungen. An dritter Stelle steht die Lunge, ihr folgt die Milz, die 345 mal an den syphilitischen Veränderungen mitbeteiligt gefunden wurde. Diese Zahlen ergeben eine Erkrankung der Milz von nicht ganz der Hälfte des angeführten Materials. — In neuerer Zeit hat sich Lubarsch mit der angeborenen Syphilis besonders beschäftigt. Er gibt über die Häufigkeit Zahlen an, die mit denen Birch-Hirschfelds nahezu übereinstimmen. In seiner Zusammenstellung von 392 Fällen ergab die Autopsie 342 mal eine Milzschwellung. Auf den Hundertsatz umgerechnet war die Milz in 88 Prozent seines Materials verändert. Die Ursache dieser verschiedenen Angaben können sich folgendermaßen erklären: Lubarsch hat in seiner Statistik die mazerierten Früchte ausgeschaltet, da weder makroskopisch noch mikroskopisch außer dem Spirochaetennachweis luetische Milzveränderungen nachzuweisen waren. Wahrscheinlich ist es, daß Castens, Haslund und Nikolayeff, der nur eine 32prozentige Beteiligung der Milz in ihren Fällen vorfand, Sektionsbefunde mazerierter Foeten in ihre Statistik aufgenommen haben. Dann gibt es auch Milzveränderungen bei der angeborenen Lues, die durch andere infektiöse Prozesse kompliziert sind und deshalb nur mit aller Vorsicht als Syphilis gewertet werden können. Bei latenter Syphilis ist die Milzbeteiligung äußerst gering; deshalb ist oft schwierig, den Beginn einer Milzschwellung festzustellen. Zur Feststellung der Milzschwellung bei angeborener Syphilis ist die Gewichtsbestimmung wichtig. Hecker fand in all seinen Fällen eine Gewichtszunahme. Auch Lubarsch stellte Gewichtsvermehrungen fest, deren Werte oft das fünf- bis sechsfache des

normalen Durchschnittsgewichtes überstiegen, Mittelwerte der Milzgewichtszahlen geben Ziegler mit 140 g, Birch-Hirschfeld mit 162 g, Lubarsch mit 22 g, Thomsen sogar mit 27 g an. So läßt sich sagen, daß Milzschwellungen bei angeborener Syphilis fast ausnahmslose Vorkommnisse sind. — Will man die Ursache der Milzveränderungen feststellen, muß man zwei große Gruppen unterscheiden:

1. chronisch-produktive Milzschwellung als Ausdruck einer unspezifischen, allgemeinen Vermehrung und Verbreiterung bestimmter Milzelemente unter dem Einfluß des Syphilis-Virus,

2. spezifisch-gummöse Formen.

Für die Milzvergrößerungen ist vielfach der Ausdruck einer interstitiellen Splenitis gebraucht worden. Orth, Kaufmann, Schridde. Lubarsch lehnten ihn ab, da er nicht durch das Ergebnis der histologischen Untersuchung unterlegt sei. —

Nach Schneider sind diese Gewebsveränderungen hierbei durch eine portale oder allgemeine Stauungshyperämie bedingt; weiter durch Untergang von Gewebsteilen durch Blutzerfall mit Haemosiderinpigmentablagerung und Neubildung von Blutherden. Auch bilden sich in der Pulpa durch Zellneubildung besondere Herde, die Thomsen als Pulpahypertrophie bezeichnet. Er fand sie in 73 Prozent seiner Fälle.

Eine weitere Quelle dieser unspezifischen Milzvergrößerung ist die Vermehrung des Gitterfasergerüstes. Weiter ist das Trabekelwerk verdickt, die Kapsel hypertrophisch. Die Follikel sind zellreicher. Nikolayeff spricht von einer bindegewebigen Umwandlung des Reticulums.

Lubarsch stellt drei Formen der Milzvergrößerungen auf:

1. solche, die ausgezeichnet sind durch Zunahme der lymphatischen Bestandteile ohne Stützgewebswucherung und durch eine ausgesprochene Stauungshyperämie. Fibröse Kapselverdickungen können dabei sein.

2. Milzvergrößerungen, bei denen die Reticulumfasern verdickt und das Trabekelbindegewebe vermehrt ist (mit und ohne Kapselbeteiligung). Es finden sich keine Anzeichen entzündlicher Vorgänge, da weder in Pulpa noch in Lymphknoten oxydasehaltige Zellen gefunden werden konnten (interstitielle Splenitis der oben genannten Autoren).

3. Milzvergrößerung mit starker Beteiligung der Lymphknötchen. Lubarsch hat 35 Fälle dieser Art gefunden. Diese hyperplastischen, follikelartigen Herde können oft nicht mit den Lymphknoten der normalen Milz identifiziert werden; sie liegen häufig im Pulpagewebe ohne Beziehungen zu Arterien. Es handelt sich um Anhäufungen von Leukozyten und Lymphozyten und Lipoidablagerungen. Beer hat diese Herde schon früher gefunden, besonders bei Neugeborenen, die 2 bis 5 Wochen gelebt haben, und auch er hat oft keine Beziehungen zur Pulpaarterie feststellen können. Er hat sie als follikelartige Hyperplasie gedeutet.

Die zweite Gruppe der Milzveränderungen sind einmal lymphoidzellige Infiltrate an den Balkenarterien, weiter Miliarsyphilome oder, wie sie Lubarsch nennt, miliare Pulpanekrosen, drittens größere gummöse Veränderungen und zuletzt die sehr oft beobachtete fibrinöse Perisplenitis.

Die syphilitischen Wandveränderungen an den Blutgefäßen sind meist infiltrativer Art. Sie liegen an den Balkenarterien, weniger an den Balkenvenen (Schneider). Hier gehören die von Hecker beobachteten zelligen Infiltrate der Wand größerer Arterien. A. Beer sah diffuse Zellinfiltrationen in den Arterienscheiden, ein Befund, der von Müller bestätigt wird. Er hob noch besonders die kleinzelligen Infiltrate zwischen Adventitia und Media der Milzarterien hervor. Das perivasculäre Bindegewebe ist vermehrt. In den Zellen findet sich Lipoid. Auch entarteritische Veränderungen finden sich. —

Lubarsch berichtet über einen Fall, wo es im Anschluß an die Endarteriitis zur Bildung eines atypischen anaemischen Infarktes mit stark haemorrhagischer Randzone gekommen war. In einem anderen Fall fand er starke Rundzelleneinlagerungen in allen Gefäßwandschichten, die zur Verengerung des Lumens geführt hatten.

Miliare Syphilome sind sehr selten. Sie sind als Knötchen erkennbar und stellen dichte Zellanhäufungen mit geringem zentralem Zerfall dar. Schneider berichtet über einen Fall miliarer Nekrose bei einem Säugling und über drei Fälle bei Totgeburten. Thomsen gibt in seinen Fällen eine große Zahl von milaren Syphilomen an, 16,7 Prozent. Auch größere Gummen der Milz sind äußerst selten gefunden worden. Castens hat bei 384 Fällen nur einmal Milzgummata gesehen. Der Engländer Still stellt ebenfalls fest, daß Milz-

gummen äußerst selten sind. 45 mal häufiger sollen „interstitielle“ Veränderungen sein als die Gummenbildung. Lubarsch führt zwei Fälle an unter 502 Fällen. — Bei einem neugeborenen Kinde fand sich außer einer Stauungshyperämie und perisplenitischen Verwachsungen ein kleinerbsengroßes Gumma, das vorwiegend aus kleinen, lymphozytenähnlichen Zellherden ohne Gefäßeinwanderungen mit geringer zentraler Nekrose und Anhäufung spindliger Bindegewebszellen in der Randzone ohne faserreiche Kapselbildung bestand. In einem zweiten Falle fand er große protoplasmareiche Herde mit vereinzelten Riesenzellen ohne Verkäsung. — Lubarsch schließt aus dieser Tatsache, daß es in der Milz eine der epitheloidtuberkelähnlichen Form der gummösen angeborenen Syphilis gibt. —

Dies seltene Vorkommen der Milzgummata bei angeborener Syphilis hat seine Parallele mit dem der Milz bei der erworbenen Syphilis.

Syphilitische Milzkapselveränderungen sind neben den visceralen Organbefunden häufig. Parrot und Haslund haben sie als sehr häufige Erscheinung der luetischen Milzveränderung bezeichnet. Haslund gibt in 158 Fällen luetischer Milzveränderung 124 mal fibrinöse Perisplenitis an. Diese 41,6 Prozent kommen nahe an die 46 Prozent Lubarschs heran. Ceelen hat die Perisplenitis fibrinosa besonders bei starker Milzschwellung als fast regelmäßigen Befund angeführt. Bei Früh- und Totgeburten finden sich nur geringe Fibrinauflagerungen, während Kinder, die länger als 8 Tage gelebt haben, starke Zellansammlungen und Bindegewebswucherungen der Milzkapsel aufweisen. — Schneider kommt in seiner Statistik auf 7,7 Prozent bei Neugeborenen, 37,7 Prozent bei Säuglingen. Den letzten Prozentsatz hält er noch zu niedrig, da Fibrinauflagerungen bei der Herstellung mikroskopischer Präparate verlorengehen. Lubarsch hat schon bei einem 7 Monate alten Foetus Kapselveränderungen vorgefunden. Bei diesen Frühfällen finden sich weiße zusammengeklebte Fäden, die ein Netzwerk darstellen, in das einige lipoidhaltige Kapselepithelien und Rundzellen gelagert sind. In älteren Fällen finden sich organisierte Prozesse mit spindligen Zellwucherungen, ferner bindegewebige, grauweiße, diffuse Kapselverdickungen, sodann Adhäsionen mit dem Zwerchfell.

Diese Milzkapselveränderungen werden nicht immer als spezifisch-luetische Veränderungen angesprochen. Begin-

sky und Baumgarten sehen sie als Folge einer diffusen Peritonitis an.

Hübschmann hat die Perisplenitis fibrinosa oft gefunden, doch hat er die Fibrinauflagerungen nicht als luetische, sondern als Veränderungen einer sekundären Infektion durch Strepto- und Staphylokokken gedeutet.

Um die Veränderungen der Milzkapsel als syphilitische festzulegen, ist es notwendig, Zusammenhänge zwischen der Perisplenitis fibrinosa und Spirochaetenbefunde festzustellen. Lubarsch hat Spirochaeten in der Milzkapselveränderung gefunden. Gleichmäßig waren sie bei macerierten Fällen eingelagert, oft auch in vorwiegend perivasculärer Anordnung vorhanden. In vielen Fällen war eine Bevorzugung der Bälkchen festzustellen. Spirochaetenansammlungen in der Kapsel hat er selten wahrgenommen. Erst Wätjen und Münzesmeyer haben im Einklang mit den Untersuchungsergebnissen Lubarschs die Milzkapselveränderungen als Folge durch Spirochaeteneinwirkung beschrieben. In ihrem Material von 7 Totgeburten und 4 den 10. Tag nicht überlebenden Neugeborenen wurden bei 9 Fällen Spirochaeten in der Milzkapsel und in 2 unter der Kapsel nachgewiesen. In 5 Fällen wurden die Erreger auch in den Milzkapselauflagerungen festgestellt. In fast allen Fällen waren in den Bälkchen Spirochaeten vorhanden. —

Diese Ergebnisse lassen schließen, daß die Spirochaeten auf ihrer Wanderung zur Milzkapsel die Bälkchen benutzen. Mit der Spirochaetenwanderung von der Pulpa zur Kapsel kann man sich alle Milzveränderungen erklären. Zu Anfang Stauungshyperämie durch Zunahme der lymphatischen Bestandteile, später Reticulumfaserverdickung und solche der Trabekelwucherung, zuletzt die fibrinöse Perisplenitis. —

Es ist das Verdienst Wätjens und Münzesmeyer's diesen Weg der Spirochaete erkannt und somit nicht nur die Milzkapselveränderungen als spezifische, sondern auch die anderen Milzveränderungen durch entweder direkte Einwirkung der Spirochaete selbst oder deren Toxine auf ihrem Verlaufsweg festgestellt zu haben. —

Zusammenfassend läßt sich sagen, daß eine Milzschwellung zur angeborenen Syphilis gehört. Die Veränderungen unspezifischer Art zeigen sich in allgemeiner Hyperämie der Milz, follikelartiger Hypertrophie und bindegewebiger Verdickung der Trabekel. Die spezifischen Veränderungen sind gekenn-

zeichnet durch die charakteristische Umwandlung des Gewebes in Form der Syphilom- und Gummenbildung, der fibrinösen Perisplenitis, sowie der Zelleinlagerungen in die Arterienwandung.

Auch bei der erworbenen Syphilis sind Milzveränderungen bekannt, sowohl in der Periode der Früh- als auch der Spätsyphilis. In der Frühperiode der Syphilis finden sich Schwellungszustände. Das liegt in der Funktion des Organs begründet. Sie ist die regionäre Lymphdrüse des Blutes, spielt somit eine hervorragende Rolle im Abwehrsystem des Organismus. Beim Eintritt der Spirochaeten aus der Blutbahn treten Veränderungen der Zell- und Stützelemente in der Milz auf. So ist bei der Frühsyphilis ein konstanter Milztumor festgestellt, der oft nur kurze Zeit auftritt und sich bei der spezifischen Behandlung stets zurückbildet (Sorrentino, Louste). Die erste Beobachtung eines vorhandenen Milztumor bei der Frühsyphilis hat Biermer gemacht. Acht Monate nach der Infektion trat neben der Lebervergrößerung eine Milzschwellung auf. Auf diese Feststellung Biermer's hin wurde man auf das Symptom der syphilitischen Frühschwellung aufmerksam. Von Jahr zu Jahr wurden die Beobachtungen häufiger. A. Weil fand 1874 unter 24 Fällen eine 12prozentige Milzbeteiligung. Avanzini gibt bei 30 Fällen frischer Syphilis 8 mal eine Milzvergrößerung an. Sorrentino Louste, Quinquaud und Nicolle fanden in all ihren Fällen während der frühsyphilitischen Periode einen Milztumor.

Die meisten Autoren nehmen an, daß der frühsyphilitische Milztumor infolge der Einwanderung der Spirochaete in die Milz entstehe. Demgegenüber glaubt Eppinger nicht, daß die Spirochaete die alleinige Ursache der Milzschwellung ist, sondern daß durch den Kontakt der Spirochaete mit dem Blut eine Schädigung der Erythrozyten erfolge. Durch Ablagerung derselben in das Gewebe entstehe ein spodogener Milztumor.

Anatomisch sind frühsyphilitische Milzveränderungen wenig erforscht, da kaum Fälle während der Periode der Frühsyphilis zur Sektion kommen. Nur einige, zum Teil recht spärliche Angaben sind vorhanden. Hubert stellte eine allgemeine Hyperämie der Milz und eine Vermehrung der Pulpazellen fest. Omeltschenko beschrieb die strukturelle Veränderung der Milz als zellige Proliferation und fettige Degeneration der Lymphknötchen.

Als „blaß, locker, wenig vergrößert“ charakterisiert Gold die veränderte Milz. Auch Lubarsch beschreibt Milzveränderungen im Sekundärstadium der Syphilis. Die Follikel waren durch Plasmazelleneinlagerung vergrößert. Plasmazellnester lagen in der Pulpa zerstreut. Sonst hat er keine wesentlichen Veränderungen gefunden. Erst Stoekenius gelang es, durch die Untersuchung von 4 zur Sektion gelangten Fällen unsere Kenntnisse der frühsyphilitischen Milz wesentlich zu erweitern. Die Milz war stets blutreich und geschwollen. Wandschädigungen kleinster Arterien, Zelleinlagerungen durch Plasmazellen in die Venenwände waren typisch für alle Fälle. In der zelldurchsetzten Arterienwand lagerten Riesenzellen, dem Langerhans'schen Typ ähnlich. Verkäsungen waren keine vorhanden. Das Trabekelwerk war durch lymphozytäre Zellansammlung der Bälkchen verdickt.

Im Gegensatz zum konstanten Milztumor der Frühsyphilis sind die Veränderungen der Milz während der Spätsyphilis selten. Es lassen sich drei Typen der spätsyphilitischen Veränderungen finden:

1. der fibrösen Induration,
2. der schlaffen Milzschwellung,
3. der Gummenbildung.

Man nimmt an, daß die Milzschwellung der Frühperiode in ein Stadium der Verhärtung übergeht. Naumann beschreibt einen derartigen Fall. Die Konsistenz des Organs scheint vermehrt, derb. Auf dem Durchschnitt springen die Trabekel als grauweiße Stränge strahlig hervor. Die Pulpa ist blaß, stark anaemisch, dunkel pigmentiert. Eine Perisplenitis fibrinosa kann vorhanden sein. Mikroskopisch ist das Pulpagewebe fast verschwunden. Die Trabekel weisen zahlreiche Bindegewebszellen und Gefäßwandverdickungen auf.

Die schlaffe Milzschwellung beginnt durch massenhafte Zellproliferation in der Pulpa und gleichzeitiger Vermehrung der lymphoiden Zellen. Chamaides berichtet von einer kombinierten Form der beiden besprochenen Typen. Die Milz hatte das Vierfache ihres normalen Volumens bei gleichmäßiger Hyperplasie der Pulpa und des Trabekelwerkes.

Die Gummenbildung der Milz ist bei der erworbenen Lues ein seltenes Vorkommnis. Virchow, Biermer, Wagner und Beer haben auf das Bestehen der Milzgummen hingewiesen. Weitere Angaben stammen von Birch-Hirschfeld, Lanceraux und Lubarsch.

Ich lasse die Beobachtungen der Autoren in zeitlicher Reihenfolge ausführlich folgen. Schon Virchow beschreibt knotige Neubildungen in der Milz, die Ähnlichkeit mit haemorrhagischen Infarkten hatten. In anderen Fällen fand er gelbe härtere Stellen, die bei der mikroskopischen Untersuchung wenig Pigment erkennen ließen und sich daher auch mehr den gummösen als den haemorrhagischen Knoten anreihten. Hier dürfte also wirklich eine spezifische charakteristische Lokalerkrankung vorliegen. Bermer kennzeichnet luetische Milzveränderungen folgendermaßen. „Die Milz ist vergrößert und gelappt. Außer der Lappung sind noch einzelne weißgelbliche, höckerige Prominenzen bemerkbar, unter welchen beim Einschneiden konische Knoten zutage treten. Diese 0,5—1 cm groß, sind von einem ziemlich festen Gepräge und gummatösem Aussehen." Beer beobachtete einen Fall gummöser Milzknoten. Die Veränderung ist nicht eindeutig syphilitisch, da die Patientin an einer Tuberkulose ad exitum kam. Doch gibt die Anamnese, die auf eine syphilitische Infektion hinweist, ihre Beschwerden durch kolbige Auswüchse um den Mastdarm und zuletzt der histologische Befund, Grundlagen für die Annahme einer syphilitischen und nicht tuberkulösen Veränderung. Die Milzknoten hatten am Rande eine graue, in der Mitte eine gelbe Färbung. Die grauen Bestandteile enthielten eine trübe, körnige, vielfach mit Rundzellen durchsetzte Masse. Die gelben Stellen zeigten eine ähnliche Zusammensetzung, daneben noch eine ungewöhnlich reiche Ablagerung von Fettröpfchen. Zahlreiche Adventitiazüge waren nur undeutlich zu erkennen. Das zentrale Gewebe war fast strukturlos; weder Parenchymteile noch Netzfasern ließen sich darstellen. Nur in einigen Knoten waren noch kleine Arterienstämmchen mit Rundzelleninfiltraten zu unterscheiden. Beer nimmt zur Klärung der Entstehung gummöser Prozesse an, daß in den Bahnen eines arteriellen Bezirkes eine körnige Ablagerung mit zelliger Wucherung in den Gefässcheiden erfolgt. Durch Schwund arterieller Kapillaren zerfällt ein Teil der gewucherten Rundzellen und wandelt sich fettig-degenerativ um. Die peripheren Zellwucherungen bleiben erhalten. So entsteht ein am Rande mehr zellenhaltiger, im Zentrum mit Detritus homogenisierter Knoten. Gummöse Veränderungen nennt E. Wagner allgemein Syphilome. In der Milz können sie gleichmäßig verteilt oder in der Peripherie angereichert sein. Sie sind rund oder rundlich, stets scharf umrissen. Die frischen Syphilome sind graurot, ähnlich einer festen, mäßig

bluthaltigen Milz. Durch ihr Hervorragen über die Schnittfläche und ihre derbe Konsistenz sind sie leicht erkennbar. Die alten Syphilome sind grau, oft graugelb, homogen, ziemlich trocken, selbst fest-käsig. Das die Knoten umgebende Milzgewebe ist kaum verdichtet. Mikroskopisch finden sich hohe Grade einer Atrophie und Fettmetamorphose der Milzzellen. Die Knoten sind meist homogen, stellenweise sind noch faserige Grundsubstanz und Zellreste vorhanden. Gefäße, namentlich Kapillaren und Venen, sind verschwunden. An ihrer Stelle liegt oft dunkelrotes, körniges Pigment. Einer der Sektionsberichte lautet folgendermaßen: „Das Gewebe der Milz ist durchsetzt mit sehr zahlreichen, fast die Hälfte ihrer Substanz einnehmenden unregelmäßig verteilten, grauweißen, homogenen, feuchten, glänzenden, fast elastischen Stellen; die kleinsten sind kaum hirsekorngroß, rund, die größeren 2—6 cm im Durchmesser, rundlich oder unregelmäßig zackig."

Auch Birch-Hirschfeld hat Gummen als ebsen- bis walnußgroße Knoten beschrieben. Im frischen Zustande hatten sie rötliches Aussehen, die älteren Knoten, die unter der Kapsel liegen, sprangen als gelblich-weiße Buckel hervor, im Zentrum waren sie eingezogen, weich, fettig degeneriert. Lanceraux hat zwei Formen der Gummenbildung gefunden; eine diffuse und eine umschriebene Form. Die Knoten der umschriebenen waren weißlich-gelblich, die Zellen in der Mitte fettig degeneriert und nur am Rande intakt vorhanden. Mit zunehmend nekrotischem Zerfall wachsen strahlig vom Rande aus fibröse Streifen in das degenerierte Gewebe, welche die gummöse Neubildung durch Narbengewebe ersetzten. Lubarsch machte ähnliche Beobachtungen. Die Milz zeigte in einem Falle kleine, fibrös-käsige Herde, von denen starke Bindegewebszüge bis zur Kapsel ausstrahlten. Bei einem zweiten Falle war die Milz verdickt, durch ihre Kapsel mit der Umgebung verwachsen. Es fanden sich große Gummenknoten, der größte hatte einen Durchmesser von 2 cm. Er war völlig verkäst, trocken, von einer grauweißlichen Kapsel umgeben. Von ihm zogen grauweiße Stränge zur Milzkapsel und zu kleineren Gummenknoten, die nur von einer geringen Kapselbildung umsäumt waren. Mikroskopisch waren die Herde völlig nekrotisch. Am Rande der Knoten lag ein Saum kleiner Rundzellen. Züge kollagener und elastischer Fasern strahlten in die weitere Umgebung aus. Lubarsch schloß aus diesem seltenen Vorkommen der Milzgummen, daß

die Milz kein günstiger Ansiedlungs- und Vermehrungsort für die Spirochaete ist.

Miliare Gummen hat Baumgarten beschrieben. Die Milz war um das Dreifache vergrößert, bretthart. Zahlreiche hirsekorngroße, im Zentrum gelb erweichte Gebilde schimmerten durch die Kapsel und durchsetzten auf dem Durchschnitt vollständig die Milz. Diese Miliargummenbildung ging von den Milzsepten und kleinen Pulpavenen aus.

Ein weiterer Fall von Milzgummen wurde im Pathologischen Institut Heidelberg untersucht. Wegen der Seltenheit wird die Beobachtung, die klinisch im Krankenhaus Pforzheim gemacht wurde, im Folgenden wiedergegeben. — Ich verdanke die Krankengeschichte der Güte des ärztlichen Direktors Herrn Prof. Dr. Kunstmann, Pforzheim.

Krankengeschichte:

Patient war schon öfters im Krankenhaus wegen seiner Gelbsucht und Verdacht auf Lebertumor. Zuletzt wurde er behandelt vom 17. 4. bis 25. 4. 1933 wegen starkem Ascites und Ikterus (Tumor?). Jedoch stellte sich nach seiner erfolgten Entlassung ein positiver Wassermann heraus. Am 29. April kam der Patient wieder in Behandlung wegen derselben Beschwerden und neu hinzugekommener Atemnot und Schlaflosigkeit.

Befund:

Mittelgroßer, hagerer, abgemagerter Mann von ikterischem Aussehen und reduziertem Allgemeinzustand. Kein Kropf. Keine Drüsen. Zunge trocken, belegt. Rachen und Tonsillen ohne Befund. Lungen: Grenzen hochgedrängt, wenig atemverschieblich, sonst überall normaler Klopfschall mit etwas rauhem Vesiculäratmen. Vereinzelte R. G. in beiden Unterlappen. Herz: quer gelagert, perkuttorisch nicht vergrößert. Aktion etwas beschleunigt, aber regelmäßig. Töne leise, leises systolisches Geräusch an der Herzspitze. Leib: kugelig aufgetrieben. Haut gespannt. Glänzend, mit starker Venenzeichnung. Die Bauchdecken sehr dünn. Leber und Milz nicht zu tasten wegen starken Meteorismus. Deutlicher Ascites mit einwandfreier Fluktuation. Kein eigentlicher Druckpunkt. Nur allgemeiner Spannungsschmerz. Augen: Pupillen reagieren gut. Reflexe normal. Extremitäten: Knöchelödeme. Gelenke und Wirbelsäule ohne Befund. Wassermann im Blut positiv. Ausgang einer Infektion nicht bekannt.

Diagnose: Lues III mit Ascites und Gelbsucht (luetische Leberzirrhose).

Therapie: Salvarsan-Novasurolkur. Cardiaka. Sedativa gegen Schmerzen und Schlaflosigkeit. Versuch mit Jodkali mußte abgesetzt werden, da der Patient sofort einen Jodschnupfen und Oedeme der Oberlippe und der Augenlider bekam. Am 4. 5. 33 Bauchpunktion: es werden 4 Liter gelbgrüner Flüssigkeit abgelassen. Leib war jetzt ganz weich. Die Leber überragte um 2 Querfingerbreite den rechten Rippenbogen. Die Milz war nicht zu fühlen.

Am 5. 5. 33 war der Patient sehr matt und schlief den ganzen Tag. Nachts sehr unruhig.

Am 6. 5. 33 traten Singultus und Schluckstörungen auf. Patient befand sich schon im Zustand der Somnolenz.

Am 7. 5. 33 konnte der Patient nichts mehr schlucken. Exitus am selben Tage an Kachexie.

Sektionsbericht:

Starke Kachexie und chronischer Ikterus.

Lungen: nichts Besonderes. Jedoch beiderseits starke Pleuraadhäsionen.

Herz: klein, schlaff. Klappen sklerotisch verändert.

Aorta: starke atheromatöse Veränderungen und Verschwickungen (Aortitis luetica).

Bauchhöhle: grüngelber Ascites und gelatinöse Adhäsionen am ganzen Darm. Gallenblase und Appendix o. B.

Nieren: nichts Krankhaftes.

Leber: vergrößert, aber nur mäßig hart. Glatt. In der Leber zwei gelbe harte feinkörnige Knoten.

Pankreas und Prostata ohne Befund. In der linken Brust kleiner, derber gelblicher Tumor. Kleine Struma. Mehrere vergrößerte Mediastinaldrüsen.

Dem Heidelberger Pathologischen Institut wurden die Organe, darunter auch die Milz zugesandt und hier wurde folgender Befund erhoben:

1. Leber: Das Organ ist vergrößert, für einen mittelgroßen Menschen annähernd gehörig. Es finden sich im Bereich des rechten Lappens flächenhafte Verwachsungen der Leberkapsel mit der Unterfläche des Zwerchfells. Auch sonst ist die Leberkapsel weißlich verdickt. Im Bereich des unteren Randes rechts neben dem Ligamentum falciforme, ebenfalls

Verwachsungsmembranen. Links neben dem Ligamentum falciforme finden sich narbige Gewebseinziehungen und Deformierungen des freien Randes; dieselben sind bedingt, wie Einschnitte zeigen, durch schwielige Umwandlung des Kapselgewebes und die Entwicklung narbiger Bindegewebszüge, die von der verdickten Kapsel in das Lebergewebe einstrahlen. In der Umgebung dieser narbigen Gewebszüge kleinere und größere, teilweise rundliche, teilweise mäßig zackig begrenzte, gelbliche, schon makroskopisch als nekrotisch erkennbare Herdbildungen; dieselben sind teilweise zu größeren Gewebsinfiltraten konfluiert. Die Absetzung gegen das umgebende Lebergewebe ist im allgemeinen scharf. Das Lebergewebe selbst ist verhärtet. Die Läppchenzeichnung ist im allgemeinen noch gut zu erkennen. Die Farbe ist bräunlich. Nach dem makroskopischen Bild handelt es sich um eine interstitielle und gummöse Hepatitis mit Kapselverdickung und Kapselverwachsungen.

2. Dünndarm: Man sieht auf der Serosa dicke sulzige Fibrinauflagerungen. Darunter erscheint die Serosa selbst weißlich verdickt. Benachbarte Schlingen des Dünndarmstückes sind miteinander verklebt. Innerhalb der Verklebungsmembranen befindet sich auch Flüssigkeit. In der Darmlichtung ist dünnflüssiger, gallig gefärbter Kot vorhanden. An der Schleimhaut des Dünndarms läßt sich etwas Besonderes nicht feststellen. Geschwüre finden sich nicht.

3. Milz: Die Milz ist stark vergrößert. Maße: längs 20, quer etwa 10, Dicke 5 cm. Die Kapsel der Milz ist verdickt, hie und da finden sich fetzige, offenbar von Verwachsungen der Kapsel mit den Nachbarorganen herrührende Stränge. Der Durchschnitt zeigt die Milzpulpa bräunlich, das Trabekelsystem deutlich. Man sieht hie und da die Milzkörperchen recht gut, an anderen Stellen weniger deutlich. Das Bemerkenswerteste auf der Schnittfläche ist das Vorhandensein verschieden großer, teilweise unregelmäßig begrenzter gelblicher Gewebseinlagerungen, die im allgemeinen ihre Lage in der Nähe und Umgebung der Gefäßverzweigungen haben. Neben diesen gelblichen Herdbildungen finden sich solche von rötlicher Farbe, die in der Umgebung durch-

blutete, teilweise wie in beginnender Infarcierung begriffene Gewebspartien aufweisen.

Diagnose: schwielig fibröse, teilweise adhäsive Perisplenitis. Gummenbildung in der Milz, zum Teil mit Infarcierung des umgebenden Gewebes.

4. Herz: Im Bereich des rechten Herzens nichts Besonderes. Das Endocard des linken Vorhofes ist weißlich verdickt. Entzündliche Prozesse der Mitralis sind nicht vorhanden. Die Aortenklappen sind geringgradig verdickt. Keine Hypertrophie der linken Kammer. Keine Schwiele in der Muskulatur. Die Aortenintima zeigt im Anfangsteil Runzelungen und zwischen den Runzelungen sind weißliche und gelbliche Verdickungen vorhanden. An der Bauchaorta ist die Innenhaut mit Ausnahme kleiner weißlicher spritzerförmiger Erhabenheiten glatt. Die Abgangsstellen der Kranzgefäße sind nicht verengt. Die Innenhaut zeigt fleckig-gelbliche Verdickungen.

Lymphknoten: die Organe scheinen vergrößert. Die Kapsel verdickt; hie und da schwärzliche, anthrakotische Gewebseinlagerungen.

Die mikroskopische Untersuchung ergab:

1. Herz: braune Atrophie der Fasern.

2. Lymphknoten: zellige Hyperplasie.

3. Prostate und Brustdrüse zeigen nichts Besonderes.

4. Im Darm chronisch-entzündlich zellige Infiltration der äußeren Darmwandschichten mit fibrinös-zelliger Auflagerung auf der Serosa.

5. Aorta: typische Aaortenlues — ausgedehnte syphilitische Infiltrate um die kleinen Gefäße in der Adventitia. Syphilitische Narben mit lympho- und plasmozytärer Infiltration in der Media, mit arteriosklerotischer Verdickung der Intima.

6. Die mikroskopische Untersuchung der Einlagerungen in Leber und Milz ergab histologisch Nekroseherde, mit zum Teil vorhandenem, epitheloidzelligem Wall und chronisch entzündlich zelliger, vor allem lympho- und plasmozytärer Infiltration. Teilweise sind die Knoten

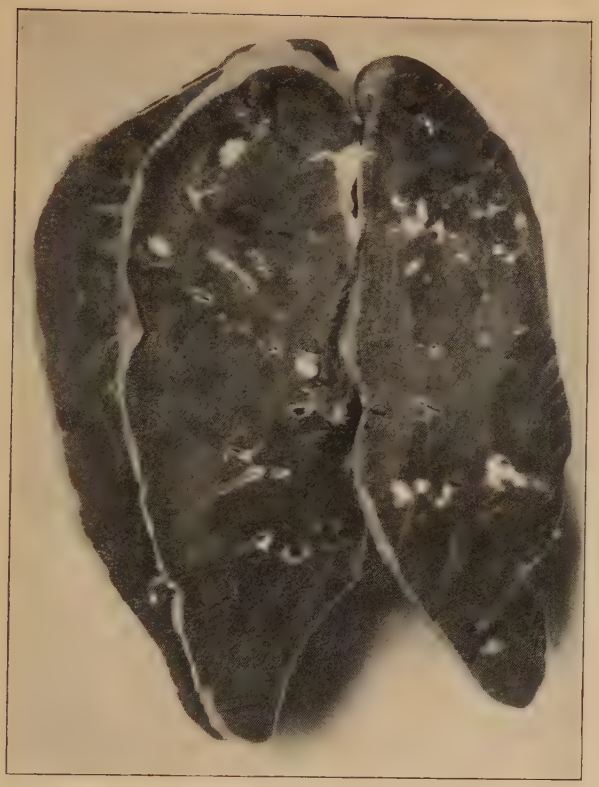

Gummen in der Milz

Photographie des aufgeschnittenen Organs



Milzgummi mikrosk.

← Nekrosezone

← Epitheloidzellenzone

← Zone mit lympho-plasmozytärer Infiltration

auch durch jugendliche Bindegewebsentwicklung schon abgetrennt vom übrigen Gewebe.

In ausführlicher Beschreibung ergab sich bei den Milzpräparaten folgendes:

Das Milzgewebe ist im allgemeinen atrophisch. Die Sinus sind weit. Die Endothelien nur hie und da vergrößert; sie haben große Kerne. Man sieht auch Abstoßung dieser Zellen in die Lichtungen der Sinus. Die Follikel sind klein; sie haben keine Zentren. Die Zentralarterien, wie die übrigen Arterienwandungen, sind in der Innenhaut verdickt hyalin. Die Gummen erweisen sich als verschieden große, nekrotische Einlagerungen von im allgemeinen rundlicher Form. Innerhalb der Nekrosen sieht man noch reichlich Chromatinbröckel zugrunde gegangener Kerne, aber auch noch deutlich die Konturen der nekrotischen zugrunde gegangenen Zellen, deren Plasma hyalin verquollen ist. Bei Silberfärbung kann man die Gewebstrukturen, die vorher vorhanden waren, noch gut erkennen. Man sieht die Sinuswandungen, auch im allgemeinen das reticuläre Netzwerk der feinen Reticulumfasern noch deutlich. Die Nekrosezone ist abgesetzt gegen das übrige Milzgewebe durch ein epitheloidzellenhaltiges Blastem. In diesem finden sich auch vielkernige Riesenzellen, und nach außen von der Epitheloidzellenzone ist eine Schichte derbfaserigen Bindegewebes mit dichter leuko-, auch plasmozytärer Infiltration vorhanden. Die beigegebenen Photographien demonstrieren die geschilderten Verhältnisse. Die Färbung auf Spirochaeten hatte ein negatives Ergebnis.

Zum Schlusse danke ich Herrn Prof. Dr. Schmincke, meinem hochverehrten Lehrer, für die gütige Überlassung des Themas sowie für die stets hilfreiche Unterstützung bei der Abfassung desselben aufs herzlichste.

Literatur

Adami und Nichols: Principles of Pathol. Vol. 2.

Baumgarten von: Virch. Arch., Bd. 97.

Beer: Eingeweide Syphilis, Tübingen 1867.

Birch-Hirschfeld: Lehrbuch d. pathol. Anat., B. II u. Arch. f. Heilkunde.

Carstens: Neug. Syphilis, Inaug. Diss. Kiel 1898.

Citron: Handb. Kraus Brugsch.

Gold: Zur Kenntnis der Syphilis. Vierteljahresschrift f. Dermatologie und Syphilis 1880.

Hamilton: Textbook of Pathol. Vol. 2/2.

Haslund: Arch. f. Dermatologie u. Syphilis.

Henke-Lubarsch: I. 2.

Kaufmann: Lehrb. d. pathol. Anatomie.

Lanceraux: Traité d'anat. path. Tome II.

Müller: Arch. f. Dermatol. u. Syphilis, Bd. 92.

Nolte: Verhalten der Milz bei Syphilis, Inaug. Diss. 1883.

Nicolayeff: Path. Anatomie der angeborenen Syphilis.

Orth: Lehrbuch der pathol. Anatomie I.

Stoekenius: Milz- und Leberveränderungen b. frischer Syphilis. Münchener med. Wo.-Schr.

Thomsen: Ziegler's Beitr., Bd. 38, 1926. Ziegler Lehrb. d. path. Anat.

Lebenslauf

Ich bin am 16. Dezember 1909 in Gengenbach (Baden) geboren. Nach dem Besuch der Vorschule kam ich nach Lahr in die Aufbau-Oberrealschule, woselbst ich im Jahre 1930 das Reifezeugnis erhielt. Meine vorklinischen Semester verbrachte ich in Heidelberg; daselbst bestand ich nach dem 5. mein Physikum. Auch meine klinischen Semester, mit einer Ausnahme — Berlin — verbrachte ich sämtlich in Heidelberg. Im Sommersemester 1935 brachte ich mein medizinisches Studium mit dem Staatsexamen zum Abschluß.